

## 症例から考える 第3回

三谷 和男 京都府立医科大学東洋医学講座（京都市上京区）  
三谷ファミリークリニック（堺市西区）

### 症例5 関節リウマチ①

この方は、30歳代後半から関節リウマチで治療中の女性である。

1993年に我が国にメトトレキサート（MTX）が導入され、2000年に入ると生物学的製剤の開発・普及により、漢方の治療内容もかつての痹証（行痹・湿痹・寒痹）に対する定型的な治療よりもむしろ長期にわたって治療を続けてきた方に用いていた補剤を比較的早期から併用することが多くなった。持続的な炎症に対する根治的な対応と痛みに対する標治は、漢方においても課題である。

さて、この方の問題点はどこにあるだろうか（写真1）。舌質は淡紅色、白膩苔だが、中央に抜けがみられる。茸状乳頭は認めるが、うっ滞はない。全般的に水滯傾向である。古典的には湿滯と捉え、防己・朮・黄耆・薏苡仁といった利水作用をもつ薬方が中心になる。また、舌質の色調から血虚（広くは陰虚）としても考えないといけなと思われる。防己黄耆湯・麻杏薏苡湯・十全大補湯に加附子といった方剤を念頭に置くことになるが、どうもうまくいかない。

西洋医学的には、検査データと画像から標準療法（免疫調整剤）を行っているが、関節の腫脹・頭痛、全身倦怠感は思わしくない。炎症反応と自覚症状は、おおむね比例すると考えられるが、私は基本的に別物と考えている。炎症反応が安定していても痛みを強く訴える方はおられるし、その逆もある。

この方の問題点は、やはり苔の抜けにあると考える。地図状舌そのものは治療の対象にはならないが、糸状乳頭は交感神経系賦活で増生し、副交感神経系が優位

になると抑制される方向になる。つまり、舌という小さな臓器にその両者がみられるわけであるから、こまめに治療薬の見直しが迫られる患者さんであるという理解が必要であろう。

写真2も、脱落部位、糸状乳頭の増生（膩苔→浄苔）は写真1とは違うが、実情に変わりはない。診察の間隔もできるだけ短く（長くても2週間）して診療を続けた。

一般的には、地図状舌には柴胡剤という原則があるが、リウマチを痹証と捉える立場から考えると、従来柴胡剤は使われてきていない。確かに、腹証その他からは柴胡剤の目標に乏しい患者さんが多いわけである。舌の所見だけで画一的に方剤を考えるわけにはいかない例といえる。

西洋医学的には薬方（MTX、サラゾスルファジン）は固定的とされるが、患者さんの多彩な訴えに耳を傾けながらの診療は漢方の醍醐味といえる。この頃から、補中益気湯加茯苓桂皮附子を使うことが多くなっている。十全大補湯は短期間ならよいのだが、どうも胃がもたれる（乾地黄でも熟地黄でも）という訴えが出てくるので、使いにくい印象をもっていた。

写真3は治療を開始して4年3カ月目の写真である。それまでの不安定な症候が落ち着いてきた。検査データ（ESR、CRP、MMP3）は落ち着いていたが、梅雨時やクーラーの効いた部屋に長時間いたとき、寒い冬の朝など関節痛が激烈だったのが、「空梅雨だからでしょうか、今年は楽です」「先生、百貨店で買い物ができるようになりました」と笑顔で話される。

私は地図状舌の患者さんという目で診てきていたのでも、写真3も「まだ地図状だなあ。苔が浄苔から膩

苔で厚いから、内熱の存在を意識しないとイケない」と考えていた。しかし、レトロスペクティブに考えると、もう安定期なのだ。写真では少し紫がかっているようだが、基本的に変化はない。この写真だけでは、けっして「病状が落ち着いた」という印象は受けないが、痛みの訴えは激減してきた。

「〇〇さん、おはようございます。調子はいかがですか」と尋ねると、「ありがとうございます。ずいぶん気分がいいです。長いトンネルから抜けたようです。数値はいいのに長ーいことつらかったのですが、やっと漢方が効いてきたようですね。ありがとうございます」

漢方医学的にはまだまだ難治の舌所見であるが、「苔が一様についている」だけでも大きな変化である。写真4の段階では、1～2カ月に1回の受診となっている。治療は続いているが、この方のADLは飛躍的に向上し、診察室では、ご家族のことや親御さんの介護の話などをされ、ご自分の症状の話はあまり出ない。一見、世間話をしているようだが、長い経過の患者さんの治療では、有効例の証明の1つと考えている。

1つの薬方の効果云々ではなく、患者さんにより近いところで治療を継続する漢方の見せ場は、こういったところにこそあると考えている。

#### 症例6 関節リウマチ②

Sさんも関節リウマチの方である。発症は30代前半だった。当初は、使い痛みかと思い整形外科で解熱鎮痛剤（いわゆる痛み止め）のみを適宜投与されていたが、知人に「ひよっとするとリウマチかもしれないよ。痛み止めばかりだと、将来寝たきりになるかもしれないから、漢方がいいよ」とアドバイスされ、私のところを受診された。

まだMTXが一般的でない1980年代は、抗リウマチ薬としてはブシラミン・オーラノフィンが主体だった。当時、私はこういった薬を併用することもあったが、基本的には漢方薬を主体に少量のステロイド、鎮痛剤を適宜併用という方針で治療にあたっていた。しかし、思ったように治療効果が上がらない。写真5・6のように、舌は中央に苔の抜けがみられ、舌質は紫

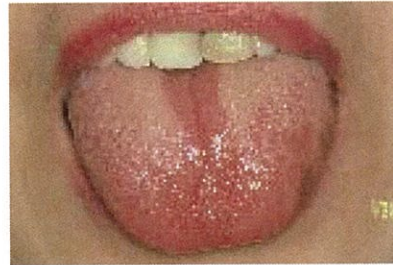


写真1 地図状舌

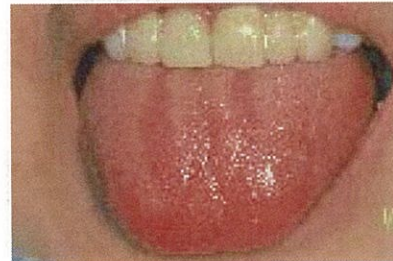

写真2 地図状舌

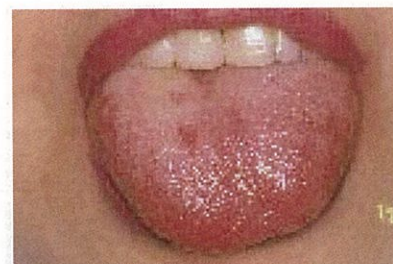

写真3 苔は厚いが全面を覆う

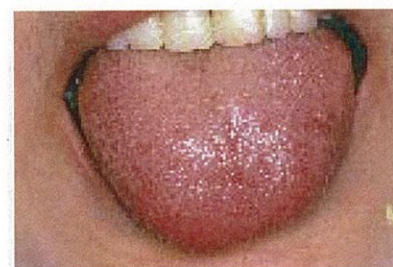

写真4 ほぼ安定して全面を覆う

色の色調が強く、静脈系のうっ滞が背景にある。「関節リウマチ=痹証」という正攻法だけではうまくいかないことが示唆される。

漢方の基本である「一に養生、二に看病、三四がなく五にクスリ」が活かされないといけない。短期の入院をしていただくなかで、自己免疫の機転の働く疾病では、規則正しい生活が前提となることを理解していただき、ご家族の方（特にご主人）に病人さんへの

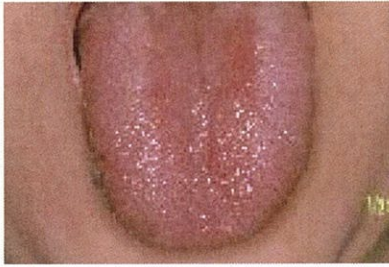


写真5 地図状舌

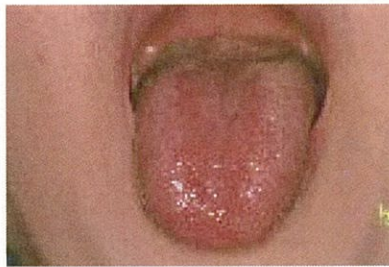


写真6 地図状舌

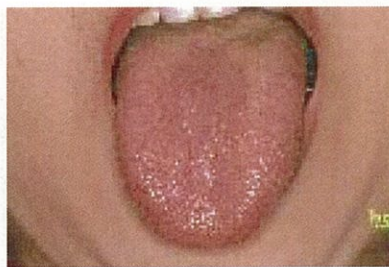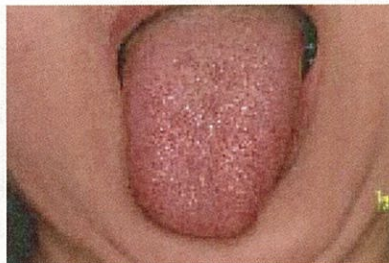写真7 安定した経過のときの舌苔は  
全面を覆う

写真8 ほぼ安定して全面を覆う

サポートについてじっくりお話をした。

強調すべきことは、まず消灯時間である。病院に入院中は通常9時には消灯だ。この根拠には諸説があるが、免疫状態を安定させるためには午後10時から午前2時（あるいは3時）までの安静が必要という考え方がわかりやすい。また、難治性のリウマチでは、痺証としての位置づけに加え、駆瘀血剤を併用することが多いわけだが、そういった薬剤を加える前に、まず

は生活のリズムを整えていただく指導が必要である。

関節リウマチ患者・家族会でもよくお話させていただいたが、リウマチ患者さんの基本的な発想は「なんとかしっかり薬で良くして、家族には迷惑をかけたくない」だが、これを上手に「家族の援助でニコニコ元氣」に変えていくことがポイントと考えている。

桂枝加朮附湯加当归紅参・桂枝二越婢一湯・桂芍知母湯（すべて煎じ薬）と処方をごまめに変えながら治療を続けた。煎じ薬は、ご家族の方の協力を得て続けた。しかし、少し調子がいよと気分もよいので、やはりつい家族のために働いてしまう、たどえ少しづつでも無理がたたるとドンと悪化する、の繰り返しだった。ただ、調子がいよとき（自覚的・他覚的）には、短期的だが苔が一様に舌質を覆っていることがわかってきた（写真7）。MTXが一般的になった頃から治療薬の一環として積極的に併用したが、病状は一進一退であった。

ここで漢方薬を再度検討した。MTXを使用するうえで、痺証対策のままではよいのか、MTXを使う（使っている）病態は、むしろ補剤（補中益気湯加桂皮附子合四物湯、あるいは十全大補湯加附子）が必要ではないのか、と考え、煎剤を変えながら経過が比較的長期に一様に舌質を覆うようになってきた（写真8）。経過が安定してきたのもこの頃からである。地図状舌そのものは治療の対象にはならないが、こういった舌の方は正攻法だけではうまくいかないことが多い、と意識して、正攻法プラス $\alpha$ を考えながら治療にあっている。

西洋医学の up-to-date は、漢方治療を中心に据えるからこそ知っておく必要がある。この薬を使っている病人さんには、果たして漢方薬は従来通りでよいのか、あたかも西洋医学なきが如しの漢方治療でよいのか、証は投与されている薬をも含めて考える必要があるのではないかと、などSさんにはたくさんのことを教えていただいた。若くして、また子育て真っ最中のなかでリウマチを患われ、身の不幸を嘆きイライラされたこともあったが、本当によく頑張ってくださいている。