

症例から考える 第7回

酒毒のこと（瘀血・水滯の所見）

三谷 和男

三谷ファミリークリニック・京都府立医科大学

今回は、紫色の色調の舌をめぐるって考えてみる。

一般的に瘀血は、広く微小循環障害と定義され、病理学的には血液粘度の亢進（血小板凝集能・血液凝固能・赤血球の形態の変化）、内皮細胞の変性、血液透過性の亢進、心拍数・血管壁の問題などがあげられる。臨床症状としては、皮膚粘膜のうっ血や紫斑、顔色・唇・舌の色調、打撲時のあざのできやすさ、下腹部の抵抗・圧痛があげられる。

寺澤の瘀血スコアの項目（表）では、合計21点以上が瘀血で、点数が高いものほど重症とされる¹⁾。私は、寺澤の瘀血スコアに加えて、舌の色調をもう少し広げて紫色の色調を呈する方も瘀血の範疇に入れている。

症例 12 典型的な瘀血の所見

写真1の方は、辺縁の瘀斑、暗赤色を呈する典型的な瘀血証の方である。やや厚い黄白膩苔が舌中部から舌根にかけて存在しており、内熱の存在が示唆される。

写真1

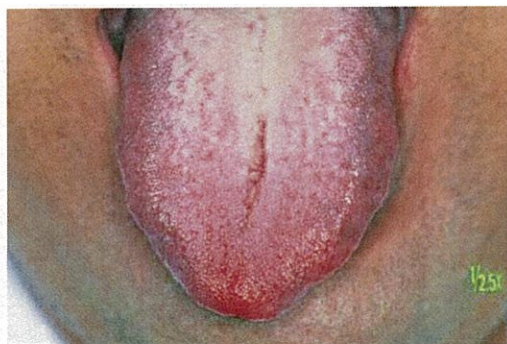

表 瘀血の診断基準

	男	女
眼の下に隈がある	10	10
顔の色が日焼けでもないのに黒っぽい	2	2
肌がざらざらして荒れている	2	5
唇の色が赤黒い	2	5
歯茎の色が赤黒い	10	5
舌の色が赤黒い	10	10
細絡（皮膚に浮き上がった毛細血管）が顔面・前胸部・大腿部に出やすい	5	5
些細なことで内出血する・ぶつけると青あざがでやすい	2	10
掌が赤い	2	5
臍の左側を押すと張っていて痛い	5	5
臍の右側を押すと張っていて痛い	10	10
臍の下を押すと張っていて痛い	5	5
右下腹部（回盲部）を押すと張っていて痛い	5	2
左下腹部（S状結腸部）を押すと張っていて痛い	5	5
肋骨の下を押すと張っていて痛い	5	5
痔疾がある	10	5
月経異常		10

『症例から学ぶ漢診療学』（寺澤捷年著，医学書院）より改変

20点以下：非瘀血病態

21点以上：瘀血病態

40点以上：重症の瘀血病態

「〇山さん、ベーツとしてください」

「なあ先生、べる見て何がわかんねん？ いつも一緒やろ？」

確かに舌質の状態は短期でそう変わるものではない。瘀血剤が基本である。しかし、この膩苔は色調・分厚さともに変化するものであり、清熱剤の加減に有用な視点を与えてくれる。

「どのくらいの量のアルコールを飲まれてますか？」

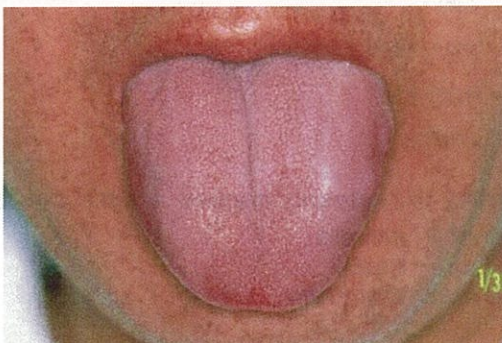
「そうやなあ、まあビールちょっと、あと焼酎ちょっとやなあ……それも週に1～2回かなあ」

どう考えても実情に合わない。家族問診や、時間をかけて正確な酒の量を知る必要がある。柴胡剤を基本に、茵陳五苓散か。

症例 13 長期にわたるアルコール摂取の舌

さて、長期にわたり生体がアルコールの処理を強いられている方の舌所見は、潮紅～暗赤色で瘀斑を呈することが多いが、写真2を見ていただきたい。△谷さんは、〇山さんと同年代の50代前半の男性であるが、全体に紫色の色調を呈していて、分厚い舌質である。舌苔は白浄苔で一様である。こういった舌所見で、瘀斑を呈する方もしばしばみられる。この方の基礎疾患は糖尿病であり、高コレステロール血症、高血圧症も併せもっておられる。取引先の接待の担当を任されて長く、できるだけアルコールは控えるように努力されているが、仕事内容から考えても簡単にはいかない。「何とかしたいが、仕事を続ける限りは何ともならない」のが現状である。非常にきまじめな方で、「家で

写真2



はアルコールは一切飲まない」とおっしゃっており、その通りだと受けとめる。しかし、長年の飲酒歴が背景にある。こういった舌所見を、酒毒と呼ぶ。血糖値、HbA1c等の検査データは、糖尿病専門医より合格点を与えられており、血圧も内服薬により正常範囲である。しかし、中性脂肪は200 (mg/dL) 以上であり、LDL/HDLも2.6と高い。漢方薬の選択は、こういった所見に合わせて処方を考えることができる。利水(六君子湯・二陳湯・茵陳五苓散)に加え、陰虚・血虚対策(四物湯加減・七物降下湯・滋陰降火湯など)を考える必要がある。

症例 14 キッチンドリッカーの舌

写真3は、比較的若い40代前半の女性である。主訴は早期に訪れた更年期症状であるが、それにしても特徴的な舌所見である。暗赤色の舌質に歯痕がみられる。水滯所見であり、瘀斑も広範囲にわたる。これは、キッチンドリッカーかもしれない、とご主人に相談、ご本人はたいした量ではないと気にもとめておられなかったが、肝機能障害が軽度だからと安心してはいけない。先々のことも考え、瘀血・水滯の治療をポイントとする加味逍遙散に、四物湯を合わせてお出ししている。

いずれの症例も、背景を考えさせられる舌所見である。

【参考文献】

- 1) 寺澤捷年. 症例から学ぶ和漢診療学 (第2版). 医学書院, 1998, p.15

写真3

