

めまい・ふらつき・  
食欲不振の症例

三谷 和男 三谷ファミリークリニック・京都府立医科大学

## はじめに

今年は梅雨明けが早く、執筆時（7～8月）にはすでに夏ばて症状の方が多く来院されている。

こういった日々が続くとどうしても冷たいものに手が出てしまいがちであり、患者さんの舌所見の傾向としては、「水をたっぷり含んだ」ような舌質、ねばっとしたぶ厚い膩苔を呈する方が多い。通常の舌と比較すると明らかに異なっている。「頭ではわかっているんですが……」患者さんも反省しきりだ。浸透圧によって血管内から外へ水分が漏れていることが舌で観察される。利用されない水の存在をどう解決するか、が課題である。

今回は、この時期に多いめまい・ふらつき・食欲低下の主訴で来院された3名の方の治療方針を皆さんとともに舌所見から考えたいと思う。

## 症例1 めまい・ふらつき・食欲不振

患者：38歳，女性。

主訴：めまい・ふらつき・食欲不振。

職業：保育士。

既往歴：学生時代（20歳頃）に自律神経失調症といわれたことがある。

現病歴：〇〇年6月下旬，職場（保育園）での人間関係のトラブルにより精神的に滅入ることが多かった。気分転換を図ろうと工夫するも、揺らぎ感に見舞われ

るようになる。食欲もなくなり，近医（消化器専門のクリニック）を受診し，精査（上部消化管内視鏡検査）を受けるも，特に異常所見なく，当院を紹介され7月に来院される。

漢方医学的所見：

脈証：やや浮・弦（特に関上の脈が張っている）。

舌所見：舌質は淡紅色，やや腫大，茸状乳頭のうっ滞，舌尖潮紅，齒痕。舌苔は白膩苔（厚い）（写真1）。

腹証：腹力は中等度，腹直筋の緊張を認める。心下痞（±），強く按じると胸部の不快感も出現する。

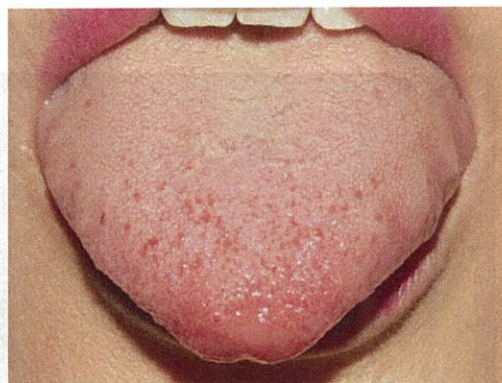
## 症例2 めまい・ふらつき・食欲不振

患者：42歳，女性。

主訴：めまい・ふらつき・食欲不振。

職業：デパートでの販売。

写真1



**既往歴:**大きな病気はないが、胃腸に常に不安がある。

**現病歴:**△△年7月○日、職場の親睦会で少し食べすぎたと思う。次の日から、ふらつきと食欲不振に見舞われ、来院される。

**漢方医学的所見:**

**脈証:**沈・緩（六脈とも同様）

**舌所見:**舌質は淡紅色、やや腫大、茸状乳頭のうっ滞はない。舌苔は白膩苔（やや厚い）、舌根にかけて厚くなる（写真2）。

**腹証:**心下痞（+）、按じると不快感が出現。

### 症例3 めまい・ふらつき・食欲不振

**患者:**34歳、女性。

**主訴:**めまい・ふらつき・食欲不振。

**職業:**教員（小学校）。

**既往歴:**特記すべきものなし。

**現病歴:**△○年7月×日、特に誘因なくめまいを自覚する。なんとなく身体もだるく、近医を受診、「かぜでしょう」といわれ、総合感冒薬を投与されるも、症状は一向に改善せず、かえって食欲が低下した。○市立病院消化器内科を受診し、血液検査・上部消化管内視鏡検査を受けるも、めまい・ふらつき・食欲不振の原因はわからず、「漢方の先生を紹介しましょう」とのことで当院に来られた。

**漢方医学的所見:**

**脈証:**弦（特に左右の関上の脈）。

**舌所見:**舌質は紅色～淡紅色、茸状乳頭のうっ滞が

目立つ、舌尖潮紅、齒痕。舌苔は黄白浄 苔が中等度（写真3）。

**腹証:**心下痞鞭に加え、胸脇苦満を認める。特に、左の肋骨弓下の抵抗が強い。

### 診断と処方

症例1は、糸状乳頭の発育に勢いがある。舌は腫大傾向にあり、葉状乳頭部には齒痕もみられる。脈証は、なんとなくイライラした、そしてどこか追いつめられている所見である。肝鬱的な所見であり、腹証も腹直筋の張りが目立つため、抑肝散加芍薬を処方した。

症例2は、症例1に比べると、怒りというよりも減入った、元気のない印象である。「いつもいつも胃の調子が悪くて……」と悲しそうである。脾虚・気虚双方を考えてあげないといけない。四君子湯・六君子湯の出番である。特に、舌苔が厚いので、六君子湯をお出した。

症例3は、茸状乳頭のうっ滞が著明である。お話をうかがっていて、「口苦・咽乾・目眩」といった少陽病期独特の所見にピタッと当てはまる。症例1が相対的な舌尖潮紅に対し、こちらは茸状乳頭の集合体としての舌尖潮紅である。水滞の傾向があるので、小柴胡湯合五苓散（柴苓湯）でスタートした。

主訴は同じでも、処方薬は異なる。1人1人の特性を活かした治療方針を、舌所見を手がかりに考えていきたいものである。

写真2

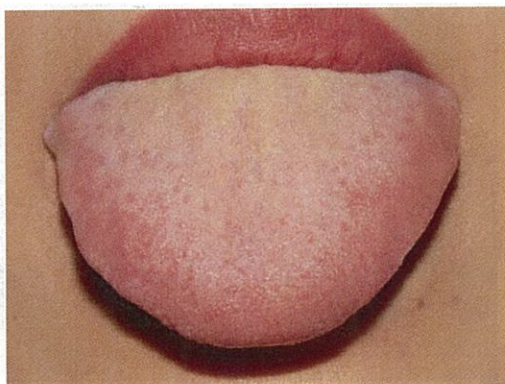


写真3

