舌診入門⑩

症例から考える

第4回

三谷　和男　京都府立医科大学特任教授（京都市上京区）
三谷ファミリークリニック（堺市西区）

症例7　情動により変化した舌所見

Aさんは，50代後半の男性，公務員である。平素，仕事に対してはとても忠実に向き合っておられたが，その分ストレスフルな生活を強いられていた。うつ傾向に加え，消化性潰瘍も患われ，ご家族ともお話ししたうえで，静養を兼ねてしばらく入院していただくことになった。

ピロリ菌は陰性である。今回の彼の目標は禁煙であった。当時は，薬物で禁煙指導を行うという時代ではなかったので，本人の自覚にすべて委ねられていたわけである。

写真1は，この方の通常の舌所見である。舌質は淡紅色で，水滞の所見，また辺縁，特に舌尖に潮紅所見が認められる。茸状乳頭も認められる。苔は，黄褐色の膩苔で，たばこのニコチンによる着色が考えられるが，それだけではないようだ。うつの患者さんに，しばしばこういった褐色～黒色舌を認めるが，Aさんも，ベースは同じと考えられる。

「先生，今度こそ禁煙にまじめに取り組みたいと思います。ひとつ，見ていてください」

この言葉にも生真面目な彼の生き方がみてとれる。

「あまり必死にならず，ゆったりと過ごしましょう」と，できるだけ緊張をほぐすことに努めた。

上部消化管内視鏡検査ではH1ステージだが，PPIでは嘔気がきつくなるとのことで，H2ブロッカーを使う。漢方薬は，柴胡桂枝湯（さいこけいしとう）エキス合安中散（あんちゅうさん）エキスとした。

経過は良好だったが，禁煙14日目のある日，同室の方と少しもめることがあった。

「先生，部屋を変えてください」

「どうしましたか？」

「いえ，夕方西日がまぶしいので……」

「（今までそんな話は一度もなかったのにな……）Aさん，今はこの部屋しか空いてないので，もう少し待ってくださいね」

いろいろと葛藤が生じてきたようだ。

その3日後，外出時，公園でたばこを吸っている彼に偶然出会ってしまった。

「あっ先生！　えらいところを見つかってしまいました。すみません，何かイライラして……」

まじめな性格だけに，禁煙の誓いを破り，隠れて吸っていたことが見つかって青ざめておられる。

「また，がんばりましょう」

「先生，もう二度と吸いませんから」

「わかりましたよ」

その夜は食事も喉を通らない様子だった。

翌日の舌が**写真2**である。中央の黄褐色膩苔が脱落して，驚くべき変化である。わずか1日のことである。たばこを吸っていない期間が2週間ほどあったが，褐色膩苔はほとんど変わらなかった。苔が脱落した所見は，いままでの舌所見とは別の所見である。地図状に見えているのは脱落直後で当然であるが，亀裂と水滞が見てとれる。

より利水作用のある薬方に重点を置き，柴苓六君子湯（さいしょうりくくんしとう）とした。同じ苔の脱落でも，急性熱性疾患の経過の脱落のメカニズムとどう違うのか，今後の課題だが，

この方から強い情動によっても苔が脱落することを学んだ。

症例8　この舌所見をどう考えるか？

Bさんは，50歳代後半の女性である。主訴は，「大腿部の内側をどろーっとした液体が流れる感じ」であった。

「それはいつごろからですか？」

「はい，先生，もう数年も前からこういった症状に苦しんでいます。まず婦人科に行って調べてもらったのですが，どこもどうもないですよ，といわれるばかりで，とりあってくれません。あまりにつらいので，一時期ホルモン剤を出してもらいましたが，すごくしんどいのですぐにやめました。その後，心療内科を紹介され，身体表現性障害といわれ，安定剤など何種類か出されましたが，眠くなるだけで一向によくならないので先生のところに来ました」

「そうですか。はい，舌をべーっと出してくださいね（**写真3**）」

舌尖は潮紅，舌質全体は紫紅色（一部暗紫紅色）で，瘀血所見である。歯痕を認める。苔はやや厚めの白浄苔。交感神経過緊張に加え，瘀血を考慮した処方がまず考えられる。「Bさん，血液循環が少し悪いようですね。漢方にいいお薬があります。まず2週間飲んでください」

まず桂枝茯苓丸（けいしぶくりょうがん）を選択した。主訴が主訴だけに，「よくなりました」とはならないと思っていたが，見通しを立てて「あしらい薬」としてはある程度の成果を期待していた。が，次の診察時のことである。

「先生，全然よくなりません。まったく，変化はありません。主人も，子どもたちの家族もみんな心配しています。先生，もう，ここが最後のつもりで来ているんです。なんとかしてください」

このときの舌所見は**写真4**である。

「うーん，舌尖の潮紅所見が相変わらずですね」

「それはどういうことですか？」

「猫舌の方で，熱いものをとられてやけどをした方以外は，過緊張か炎症の所見なんですよ。毎日，お忙しいですか」

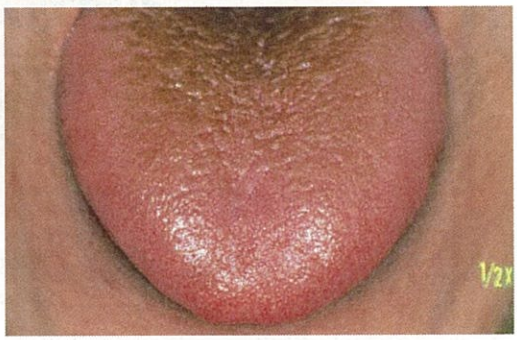

写真1　舌質の色調は淡紅色，辺縁，特に舌尖に潮紅所見が認められる。また茸状乳頭も認められる。形態は厚く，水滞と考えられる。苔は黄褐色膩苔。

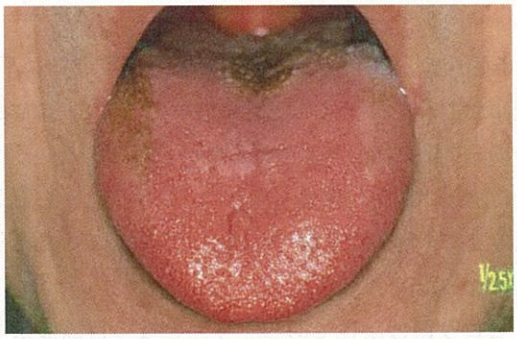

写真2　写真1の黄褐色膩苔が脱落，薄い白浄苔の増生がすでに認められる。亀裂の所見がある。水滞も認められる。

「ええ，夫は腕のいい外科医したが，今から15年前に病に倒れまして……脳出血だったんです。まだ，53歳だったんですよ。それからは，リハビリに明け暮れる毎日でした。幸い，子どもたちも医師の道に進んでくれましたので，私の手助けをしっかりやってくれます。夫は，私がいないとどうしようもないんですよ。私は，夫のことを苦に思ったことは一度もありません。むしろ，こんなに仕事を与えてくれて，かえって感謝してるくらいなんですよ。それよりも，どうしてこんなに生温かい液体がたれてくる感じがするのでしょう？　気持ち悪くて仕方ありません」

もちろん，実際にはこういった粘液がしたたることはない。しかし，その気持ち悪さにほとほと参っている印象である。

「現在，便通はいかがですか？」

「そうですね，まああんまりよくありません。あっ，そう言ってるうちにまたあの気持ち悪い感じが出てきました」

腹部所見では臍周囲の抵抗が認められる。やや左側の腹直筋の圧痛が強いようなので，桃核承気湯を出した。

「先生，おなかが下るばかりで困ってます。症状も変わらないし……」

どうも，この舌所見の理解が不十分ではないかと考えた。瘀血にこだわりすぎているのかもしれない，「木を見て森を見ず」を戒めとしているのに，「木しか見ていない」のかもしれない，と考え直し，「どろっとした生温かい液体」も含めてもう一度所見を取り直した。

写真５でも，基本的には舌所見は変わらない。この「紅」は普通にみれば苛立ちそのものであるが，苔の辺縁の「紫」は滞りである。

長年の看病に疲れておられるのかもしれない，気丈にみえるがその実不安が渦巻いているのかもしれない……。結局，「夫のことは私が頑張らねば，私しかできない」と思うあまり，息子の家庭との不和を招き，孤独感にさいなまれていることがわかった。

「紅」と「紫」の不調和から，この方の悲しみが伝わってくる。怒りだけではないのだ。加味逍遙散，果ては抵当湯まで使ってもうまくいかなかったのだが，香蘇散に切りかえることで「どろっとした液体」の訴えは軽減した。「紅」も「紫」も軽減している（**写真６**）。

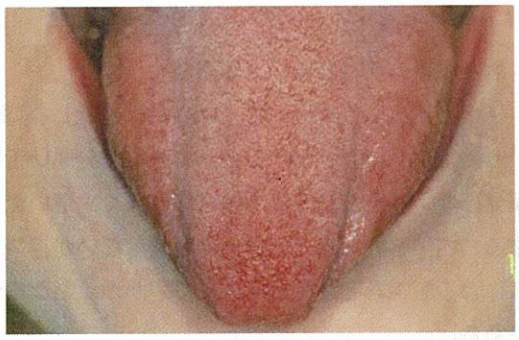

写真３　舌質は紫紅色（やや暗），舌尖潮紅。苔はやや厚めの白浄苔。辺縁は無苔である。交感神経過緊張に加え，瘀血さらには炎症を考慮した処方を念頭に置く。

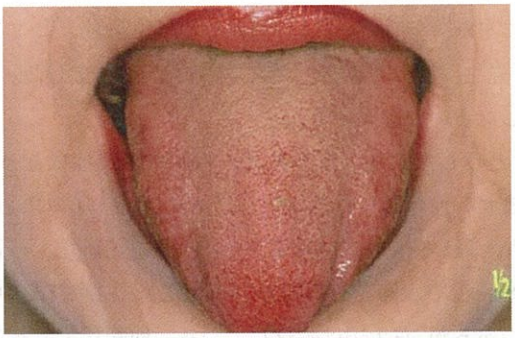

写真４　スライドでは紅色が強調されているが，本質的には写真３と変わらない。浄苔か膩苔か判断に迷うところである。

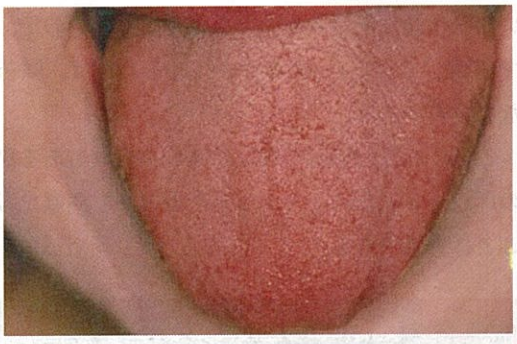

写真５　舌全体から，くすんだ印象が消えている。また，「紅」の所見も軽減傾向にあるが，長い経過であり，交感神経系の緊張所見と考えて間違いない。スライドでは「飛んで」いるが，舌中央部と辺縁の境界の筋状の「紫」の所見は残る。

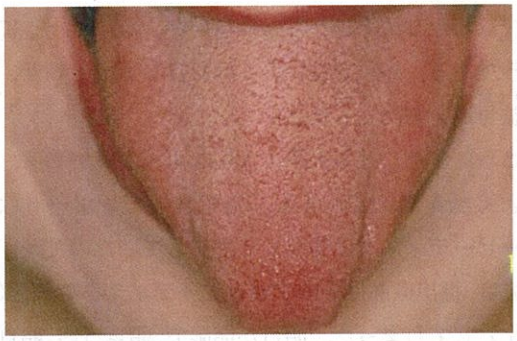

写真６　さらに，「紅」は軽減傾向にある。舌尖潮紅の所見が逆に強調されているが，全体の「紅」が軽減しているので相対的に目立つ。筋状の「紫」の所見は変わらない。